Aus dem Pathologischen Institut des Krankenhauses
München-Schwabing. — Vorstand: Professor Dr. L. Singer.

Über primär doppelseitiges symmetrisches Vorkommen von Bronchialkarzinomen

(Mitteilung und Diskussion eines Falles)

INAUGURAL-DISSERTATION

zur Erlangung der Doktorwürde in der gesamten Medizin
verfaßt und einer Hohen Medizinischen Fakultät
der Ludwig-Maximilians-Universität München

vorgelegt von

JOSEF JASPERS gen. BÜNGER
aus Coesfeld (Westfalen).

MÜNCHEN 1940

DISSERTATIONS-VERLAG G. H. NOLTE DÜSSELDORF

Gedruckt mit Genehmigung der Medizinischen Fakultät
der Bayer. Ludwig-Maximilians-Universität zu München

Referent: Prof. Dr. L. Singer, München

Tag der mündlichen Prüfung: 11. Dezember 1940

R. UNIV.
BIBLIOTHEEK
LEIDEN

Es wurde in letzter Zeit wiederholt über die Genese des Bronchialkarzinoms berichtet. Zu letzterer Frage soll die Schilderung eines Falles beitragen, der im letzten Jahre im Pathologischen Institut des Schwabinger Krankenhauses in München zur Beobachtung kam, bei dem an jedem der zu beiden Lungenunterlappen führenden Bronchi ein etwa taubeneigroßes primäres Bronchialkarzinom festgestellt wurde.

Ich will nun zunächst an Hand der liebenswürdigerweise zur Verfügung gestellten Krankengeschichte der Medizinischen Abteilung und des Sektionsprotokolls über diesen Fall berichten.

F. J., Malermeister, 72 Jahre. Aufnahme: 16. 8. 39.

Anamnese: (nach Angabe einer Bekannten).

Familienanamnese: Mutter an Magenleiden gestorben, Vater an Schlaganfall. Ein Bruder starb mit 36 Jahren an Magenkrebs.

Verheiratet. Keine Kinder.

Eigene Anamnese: Früher angeblich nicht krank gewesen.

Nikotin: Pfeife und Zigaretten. Alkohol: mäßig.

Jetzige Erkrankung: Pat. ist seit etwa 11 Wochen krank. Er habe nichts mehr essen können und alles erbrochen, sei immer schwächer geworden und seit 4 Wochen bettlägerig. Er wurde dann am 16. August 39 von dem behandelnden Arzt wegen Mangels an häuslicher Wartung und Pflege in das Schwabinger Krankenhaus mit der Diagnose Carc. ventr. eingewiesen.

Klinischer Befund: Von einer genaueren klinischen Untersuchung wurde bei dem sehr schlechten Allgemeinzustand des Pat. abgesehen.

Hochgradig kachektischer alter Mann, schwer ansprechbar, desorientiert. Haut trocken, sehr schlaff und faltig. Zunge belegt, Zähne: nur einige Stumpen. Herz o. B. Lunge: Klinisch außer einigen Rasselgeräuschen nichts Besonderes.

Leib: Oberbauch hart, Leber scheinbar stark vergrößert und derb, bis zwei Querfinger unter dem Rippenbogen. In der Magengegend tumorartige Resistenz. Kein wesentlicher Druckschmerz. Bruchpforten verschlossen. Nierenlager frei.

Gliedmaßen: leichte Knöchelödeme.

Zentralnervensystem: Reflexe schwach auslösbar.

Spezialuntersuchungen: Harn o. B.

Stuhl: Benz. ø, WaR ø.

RR 100/55, Blutsenkung 18/37 (Westergreen).

Temperatur: 36,4. Puls: 72 bis 80.

Es wurde klinisch folgende Diagnose gestellt: Magenkarzinom, Lebermetastasen, Arteriosklerose, sekundäre Anämie.

Verlauf: Pat. verfällt zusehends, behält nur einige Löffel Suppe, hat keinen Appetit, wenig Stuhl, der kein occultes Blut enthält. In den letzten Tagen Temperaturerhöhung. Hypostase.

Therapeutisch: Adalin, Eucodal.

Unter zunehmender Kreislaufschwäche Kachexie und Bewußtseinstrübung, nach 4 Tagen Exitus am 20. 8. 39, 16 Uhr 40.

Sektionsbefund: S 1441/39.

Anatomischer Befund: Doppelseitiges Bronchialkarzinom in symmetrischer Anordnung von einem Bronchus beider Lungenunterlappen ausgehend,

links an dem dorsalen Ast kurz nach der dritten Zweiteilung des Unterlappenbronchus und

rechts ebenfalls nach der dritten Zweiteilung des Unterlappenbronchus an dem ventralen Ast.

Umschriebene Infiltration der Bronchialwandung und des angrenzenden Lungenparenchyms. Taubeneigroße osteoplastische Karzinommetastase im Manubrium sterni mit Übergreifen auf die 1. Rippe beiderseits.

Durchsetzung der Leber von bis walnußgroßen derben Karzinommetastasen. Pseudohypertrophie der Leber, Ikterus der Leber.

Hypostase beider Lungen. Ausgedehnte Verwachsungen beider Lungen über den paravertebralen Abschnitten.

Anämie des Myocards, geringgradige Sklerose der Coronararterien, gallertige Entartung des subepicardialen Fettgewebes.

Kirschkerngroßes präpylorisches Ulcus des Magens an der kleinen Curvatur.

Kirschkerngroßes Ulcus des Duodenums im Bereich des Sphinkter pylori. Stauungsmilz. Fibrose der Milzkapsel (Zuckergußmilz).

Atherosklerose mäßigen Grades der Brust- und Bauchaorta. Kachexie, Anämie.

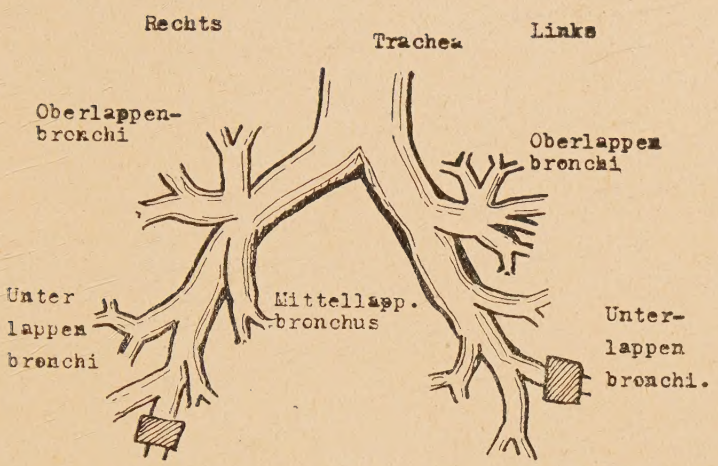

Die Skizze zeigt die Lokalisation der Geschwülste. Sie ist nach den Präparaten gezeichnet und stellt den Bronchialbaum in der Ansicht von vorn dar.

Die beiden Tumoren (schraffiert) liegen jedesmal kurz nach der dritten Zweiteilung des Unterlappenbronchus links an dem dorsalen Ast und rechts an dem ventralen Ast nach der Zweiteilung.

Es folgt ein Auszug aus dem Sektionsbericht: Leiche eines hochgradig abgemagerten älteren Mannes mit allen Zeichen des eingetretenen Todes. Haut und sichtbare Schleimhäute blaß. Die Leber überragt um ungefähr 4 Querfinger den Rippenbogen. Zwerchfellstand beiderseits 5. Rippe.

Über dem Manubrium sterni etwa taubeneigroße Geschwulst, in deren Bereich das Sternum und die angrenzende erste Rippe erweicht. Schleimhaut der Trachea und des Kehlkopfes zart, glatt.

Beide Lungen sind in den paravertebralen Abschnitten strangförmig verwachsen. Blut- und saftreich. In einem mittleren Bronchus beider Lungenunterlappen ist das Lumen stark eingeengt. Die Schleimhaut ist zerfallen und aufgerauht. Beide Bronchien sind von einem etwa taubeneigroßen weißlichen Tumor ummauert und zwar:

links der dorsale Ast kurz nach der dritten Zweiteilung des Unterlappenbronchus und

rechts ebenfalls nach der dritten Zweiteilung des Unterlappenbronchus der ventrale Ast.

Links etwa 4,5 cm und rechts ca. 6 cm vom Hilus entfernt.

Bifurkations-Lymphknoten anthrakotisch. Milz: Kapsel verdickt mit zahlreichen weißlichen Auflagerungen. Leber stark vergrößert. Oberfläche mit zahlreichen bis kirschgroßen weißlichen Herden bedeckt. Auf dem Schnitt ist das Parenchym mit zahlreichen gelblichweißen derben bis walnußgroßen Herden durchsetzt; das erhaltene Parenchym ist von gelbbrauner Farbe, Läppchenzeichnung nicht erkennbar.

Mikroskopisch zeigen die beiden Geschwülste einen annähernd gleichartigen Bau. Es handelt sich um Wucherungen großenteils ziemlich kleiner Zellen von kubischer bis rundlicher, teilweise auch länglicher Form. Die Kerne sind etwas polymorph, auch verschieden groß. Die Wucherungen bilden lockere Nester und Stränge. Innerhalb der Nester macht sich mehr oder weniger deutlich eine papilläre Gliederung geltend, in denen die Zellen ein feinverzweigtes Bindegewebsgerüst besitzen, mit schmalen Lücken dazwischen. Verschiedentlich gehen die Wucherungen in solidere Verbände über, die sich mehr dem Charakter eines Palttenepithels nähern. Nekrosen sind kaum zu bemerken. Das Bindegewebsgerüst ist teilweise rundzellig infiltriert und ziemlich gefäßreich. Stellenweise finden sich anthrakotische Einlagerungen.

Links sind die Wucherungen in den vorliegenden Schnitten dichter. Sie bestehen aus größeren zusammenhängenden Nestern.

Rechts sind sie mehr kleinknotig und locker gebaut. Auch tritt die papilläre Gliederung deutlicher hervor.

Beiderseits geht die Schleimhaut des Ausgangsbronchus ziemlich unvermittelt in die Krebswucherung über. Sie zeigt chronisch entzündliche Veränderungen, Auflockerung, lymphozytäre Infiltrate und reichlich Schleimsekretion der Drüsen.

Das Bronchialepithel ist links nur teilweise erhalten. Es besteht hier aus flachen, teils mehrschichtigen Zellen.

Rechts ist es ebenfalls großenteils defekt. Stellenweise zeigt es ein- bis zweischichtigen Aufbau aus kubischen bis niedrig zylindrischen Zellen.

Die Geschwulst wächst beiderseits in Form kleiner Stränge und Nester in das umgebende Lungengewebe hinein. Auch die Wandungen der benachbarten kleinen Bronchien sind infiltriert. In der weiteren Umgebung ist das Lungengewebe intakt und zeigt lufthaltige Alveolen. Es ist hervorzuheben, daß die Tumoren beiderseits umschrieben sind.

Die Metastasen in der Leber sind verschieden groß und zeigen denselben undifferenzierten Bau.

Lindberg befaßt sich näher mit der histologischen Einordnung der Lungenkrebse. Er unterscheidet dabei nach der Differenzierung und Reife und stellt folgende drei Gruppen auf:

1) Tumoren mit Zellen, die dem Aussehen nach undifferenziert sind. Die Zellen sind klein und liegen entweder zerstreut und nicht in Verbänden, oder in mehr oder weniger soliden Verbänden.
2) Mit Zellen des Zwischentyps mit zwei Unterabteilungen, mit der Differenzierung zum Plattenepithel und Zylinderepithel. Die Zellen sind mäßig groß, zystoplasmareich und unregelmäßig geformt mit undeutlichen Grenzen.
3) Mit hochdifferenzierten Zellen: Plattenepithel und Zylinderepithel. Die Zellen sind groß.

Dabei findet er jedoch nur wenige Tumoren, bei denen sämtliche Partien ein und dasselbe Aussehen zeigen. Er nimmt jedoch nur auf die Zelltypen Rücksicht, die in dem Bild dominieren.

Bei der Einordnung unserer Tumoren möchte ich mich an dieses Schema halten. Dabei ist nicht ganz sicher zu sagen, ob die erste oder zweite Gruppe in Frage kommt. Ich möchte mich jedoch für die zweite Gruppe mit der Differenzierungsrichtung zum Plattenepithel hin entscheiden, mit dem Zusatz, daß es sich dann um das jüngste Stadium dieser Form handelt.

Die Frage der primären Multiplizität der Tumoren muß noch erörtert werden.

Es wird häufig behauptet, Billroth habe drei Forderungen für die Anerkennung einer sicheren primären Multiplizität aufgestellt, nämlich

1) die abweichende Struktur der einzelnen Tumoren,
2) die Ableitbarkeit jedes der Tumoren vom Muttergewebe und
3) eigene Metastasen jedes Tumors.

Billroth hat dies jedoch nie als allgemeine Forderungen verkündet, sondern wollte nur wohlbegründete Beispiele von unzweifelhafter primärer Multiplizität bringen. Seine Ausführungen erschienen 1889 in dem von ihm verfaßten Werk „Die allgemeine chirurgische Pathologie und Therapie“ und lauten folgendermaßen:

„Wir sind daher berechtigt, die Möglichkeit einer zweifachen Erkrankung zweier gänzlich verschiedener Lokalitäten (z. B. Haut des Gesichtes und Schleimhaut des Verdauungstraktus) bei einem zu Krebsentwicklung disponierten Individuum auszusprechen. Der Nachweis einer solchen doppelten Erkrankung ist mit voller Bestimmtheit zu führen, wenn die beiden Karzinome eine verschiedene anatomische Struktur zeigen, also z. B. das eine ein Epithelkarzinom, das andere ein Gallertkrebs ist. Zuweilen sind sogar von jedem der

beiden primären Herde Lymphdrüsen infiziert worden und auch in diesen sekundären Infiltraten findet man dann die charatkeristische Form desjenigen Karzinoms, von welchem die Infektion ausgegangen war."

Die meisten Autoren (Borst, Hansemann, Siebke, Puhr, Duschl, Offergeld, Madlener u. a.) lehnen jedoch Billroths Vorschläge und die Götzes, der weniger strenge Thesen aufgestellt hatte, als zu eng ab. Oft unter Anführung der verschiedensten Gegengründe, beschränken sie sich darauf, die Selbständigkeit der einzelnen Krebse durch sorgfältige makro- und mikroskopische Untersuchung möglichst sicher zu beweisen bezw. ihre Abhängigkeit voneinander auszuschließen.

Bei unserem Fall handelt es sich nun — wie schon oben beschrieben — um ein makroskopisch wie mikroskopisch völlig gleiches Aussehen der beiden Tumoren. Das bedeutet für die Anerkennung der Multiplizität eine große Schwierigkeit. Bei der Sektion ist jedoch keinerlei Zusammenhang zwischen beiden Tumoren gefunden worden. Die Bifurkations-Lymphdrüsen waren frei von Karzinom. Es besteht auch keine Lymphangitis carc. Ferner ist eine isolierte einzelne Metastase in die andere Lunge aber auch äußerst unwahrscheinlich. Daß aber die etwaige Metastase von gleicher Größe sein sollte und ausgerechnet an einem Bronchus an einer Stelle, die der Lokalisation des anderen Tumors in Bezug auf Symmetrie in sehr weitem Maße entspricht, und dabei so weit vom Hilus entfernt entstanden sein sollte, ist wohl auszuschließen.

Diesem Einwand stehen noch allgemeine Erwägungen gegenüber. Dabei denke ich wieder an die symmetrische Anlage der Tumoren.

Die Lungen als paariges Organ sind gleichen inneren und gleichen äußeren Einflüssen unterworfen und deswegen ist ein multiples Entstehen noch viel leichter anzunehmen. Es erscheint mir also aus dem Sektionsbefund mit Unterstützung allgemeiner Gesichtspunkte die primäre Multiplizität als erwiesen. Schon an dieser Stelle möchte ich auf eine Beobachtung Siebkes hinweisen, auf die ich später noch einmal zurückkomme, nämlich, daß diese multiplen Primärkrebse gerne gleichzeitig zu wachsen beginnen, so daß man sie häufig im Sektions- wie histologischen Befund auf gleich weiter Stufe vorfindet.

Eigenartig ist in unserem Fall zunächst die klinische Fehldiagnose Magenkarzinom statt Bronchialkarzinom, die sowohl von dem vorbehandelnden Arzt, wie auch von dem Krankenhaus gestellt wurde. Doch ist ihr nicht eine so große Bedeutung beizu-

messen, insbesondere, da die Lungentumoren klinisch gar nicht in Erscheinung traten und der Exitus wohl durch die allgemeine Kachexie eintrat. Außerdem werden derartige Fehldiagnosen auch häufiger geschildert.

Das Hervorspringendste an unserem Fall ist aber das Auftreten von zwei primären Bronchialtumoren und dabei wieder die symmetrische Lokalisation.

Der erste Gedanke, der uns nun kommt, ist die Möglichkeit einer entwicklungsgeschichtlichen Anlage zum Entstehen der Tumoren, bezw. eine Entwicklungsstörung in einer bestimmten Zellgruppe des Bronchialbaumes anzunehmen.

Bei der Beurteilung dieser Frage kommt uns besonders die noch nicht so ausgedehnte Größe der Tumoren zugute, so daß für das etwaige Wachstumszentrum der Tumoren zwei Punkte angenommen werden können, die ebenfalls eine symmetrische Lokalisation besitzen.

Da die beiden Lungen aber aus einer unpaarigen Anlage entstehen, liegt es nahe anzunehmen, daß diese beiden Stellen während der Entwicklung zu einer Zeit, als sie noch eine Einheit bildeten, zu einem Tumorwachstum vorbestimmt waren, bezw. wurden. Außerdem deutet die makroskopische wie auch mikroskopische Gleichheit beider Tumoren auf gleiche Entstehungsbedingungen hin. Zwar ist einmal der ventrale und einmal der dorsale Ast befallen, doch können wir diese Tatsache nach meiner Ansicht außer Acht lassen, da es doch wahrscheinlich dem Zufall überlassen bleibt, ob bei der Sprossung des Bronchialbaumes während der Entwicklungszeit eine bestimmte Zellgruppe in diesem nach einer Teilung in dem einen oder anderen Ast erscheint.

Es ist somit wohl gerechtfertigt, wenn wir die Lokalisation der beiden Tumoren als symmetrisch bezeichnen.

In der Vorgeschichte wird besonders Nikotin (Pfeife und Zigaretten) hervorgehoben. Ob dies oder eventuell andere Ursachen, die anamnestisch nicht festgestellt wurden, für die Auslösung des pathologischen Wachstums als ausschlaggebend zu betrachten sind, soll dahingetellt bleiben.

Wir müssen annehmen, daß es eine Unzahl solcher Faktoren gibt, die Krebs erzeugen bezw. dann, wenn sie einzeln oder vielleicht zu mehreren auf ein disponiertes Individuum oder eine zu Krebswachstum disponierte Stelle einwirken, als einseitiger Wachstumsreiz Krebswachstum zur Auslösung bringen. Es ist deshalb im Einzelfall sehr schwer zu sagen, ob und welcher von diesen Faktoren, die wir wahrscheinlich noch gar nicht alle kennen, für die jedesmalige Auslösung in Frage kommen, im besonderen, da die

Disposition wahrscheinlich auch nicht immer im gleichen Maße vorhanden zu sein braucht und deswegen der karzinogene Faktor dann auch wieder nicht immer in dem gleichen Maße einzuwirken braucht.

Ich habe die Literatur auf derartige multipel auftretende Bronchialkarzinome durchsucht. Dabei stieß ich zunächst auf mehrere Fälle, bei denen es sich anfangs scheinbar um solche zu handeln schien. Bei näherem Zusehen ließ sich diese Annahme jedoch nicht aufrecht erhalten. Es waren wohl doppelseitige Lungenkrebse, nicht aber Doppelkrebse der Lungen.

Ich will diese Fälle kurz folgen lassen und dann zu zwei Fällen übergehen, die über ähnliche Befunde, wie unser Fall ihn darstellt, berichten.

Wie gesagt, fand ich mehrfach Angaben über doppelseitige Lungenkrebse. Lubarsch findet bei 3765 Fällen von Bronchialkrebs 63 mal den Sitz des Tumors in beiden Lungen, aber wie gesagt, des Tumors. Es ist also nicht von Multiplizität die Rede. Bei Stadler fand ich eine tabellarische Aufstellung über die Lokalisation von Bronchialkarzinom aus anderen Arbeiten. Bei näherem Zusehen und genauerer Prüfung erweisen sich zwar auch alle als doppelseitig, nicht aber als multipel. Bei einigen schien es sich auch um einen generalisierten echten Lungenkrebs zu handeln, den wir ja häufig, wenn es sich um einen solchen handelt, beidseitig auftreten sehen.

Bei der genannten Aufstellung werden folgende Autoren genannt. Die Zahlen in Klammern geben die Fälle mit beidseitigem Befallensein an. Egenolf (1), Bejach (2), Wahl (4), Kikuth (5), Breckwoldt (2), Adler (18), Ask-Upmark (6), Braunbehrens (3), Bauer (3), Stadler (4). Ich habe diese Angaben dann in den Originalen bezüglich einer etwaigen Multiplizität nachgeprüft, soweit darüber Näheres berichtet war und bin zu folgendem Ergebnis gekommen. Egenolf, Bejach, Kikuth und Braunbehrens, Bauer und Stadler sprechen nur davon, daß beide Seiten befallen seien, zum Teil noch mit dem Zusatz, daß sie gleichmäßig befallen seien. Bejach erwähnt an anderer Stelle in derselben Arbeit die in seinem Material gefundenen doppelten Primärkarzinome, bei denen aber kein doppelter Lungenkrebs zu finden ist. Adler ist bei Egenolf mit derselben Beschreibung angegeben. Sein Werk ist in englischer Sprache erschienen und deshalb nicht im Urtext zu überprüfen. Ask-Upmark desgleichen. Wahl und Breckwoldt schreiben beide ausdrücklich von einem Tumor, der von der Bifurkationsstelle seinen Ausgang nahm, oder von einem Hauptbronchus

aus über die Bifurkationsstelle hinweg sich gleichmäßig ausbreitete. Niemals ist dabei jedenfalls von Doppelkrebs oder Multiplizität die Rede.

Weiterhin fand ich noch in der Literatur Fälle von Krebs, der beide Lungen betraf, bei Zalka, Briese und Kretschmer. Zalka stellte dabei auch fest, daß ein Krebs vom untersten Teil der Luftröhre unmittelbar bei der Verzweigung seinen Ausgang nahm und dann beide Lungen mitbeteiligte. Briese fand 6 mal beide Lungen primär befallen, indem 5 mal die Geschwulst die Bifurkation mitbeteiligend, sich annähernd gleichmäßig auf beide Bronchien erstreckte. Einmal in einer Form, die er näher beschreibt, wobei es sich wahrscheinlich um einen echten Lungenkrebs handelt. Kretschmer berichtet über einen doppelseitigen Fall von echtem Lungenkrebs. Er bezeichnet ihn selbst als Carcinosis pulmonum. Weiterhin beschreibt Watanabe einen Fall, den er selbst als einen seltenen Fall von Doppelkrebs bezeichnet, bei dem die Lunge von zwei verschiedenen Krebsen befallen war. Es zeigt sich aber, daß es sich bei einem Tumor zwar um ein Bronchialkarzinom handelt, der zweite aber primär nichts mit der Lunge zu tun hat, sondern ein Leberkrebs ist, der infiltrierend in die Lunge hineingewachsen ist.

Über einen Fall von Doppelkrebs in der Lunge berichtet Leidl. Er findet erstens ein Bronchialkarzinom und zweitens ein Karzinom, das in einer tuberkulösen Zerfallskurve zur Entstehung kommt. Es handelt sich hier also wiederum nicht um zwei Bronchialkrebse.

Das erste Mal, daß in der Literatur über einen wirklichen Fall von Doppelkrebs in dem Bronchialbaum berichtet wird, sind die Veröffentlichungen von Schmorl aus dem Jahre 1923. Er untersuchte 21 Fälle von Schneeberger Krebs und fand bei 16 davon Doppelkrebse in den Bronchien, und zwar fand er zweimal je 1 Carc. solid. und 1 Plattenepithelkarzinom, dreimal je 1 Plattenepithelkarzinom und 1 kleinzelliges Carc. scirr., einmal 1 Plattenepithelkarzinom und 1 Cylinderzellkrebs (bei Schneeberger Krebs handelt es sich um einen Berufskrebs, der sich bei Arbeitern, die längere Zeit in den Schneeberger Gruben arbeiteten, einstellt und nach neueren Erfahrungen auf die Strahlung der dort vorkommenden Radium-Emanation zurückzuführen ist).

In einem gleich großen Vergleichsmaterial von 21 anderen Lungenkrebsen stellte Schmorl jedoch nie Doppelkrebse im Bronchialbaum fest. Einen parallelen Fall dazu veröffentlicht Sikl aus dem Joachimsthaler Material (ein kleinzelliges und ein Plattenepithelkarzinom). Die beiden letzten Beispiele erwähnt auch

Lubarsch als Doppelkrebs, während er sonst nie auf multiples Auftreten von Bronchialkarzinom zu sprechen kommt.

Diese beiden Beispiele von Schneeberger- und Joachimsthaler-Krebs möchte ich aber — schon allein, weil die genauere Angabe der Lokalisation fehlt — nicht zu einem Vergleich mit meinem Fall heranziehen, wenngleich sie nicht unbeachtet bleiben sollen. Außerdem handelt es sich beim Schneeberger Krebs anerkanntermaßen wie auch beim Joachimsthaler um einen Berufskrebs, den man letzten Endes fast mit einem experimentell hervorgerufenen Krebs vergleichen kann.

Ausführlicher möchte ich jedoch nun zwei Fälle besprechen, die mit unserem Fall große Ähnlichkeit haben. Zugleich werde ich zwischendurch im Zusammenhang mit der Besprechung der Ergebnisse, zu denen die beiden folgenden Autoren im Verfolg ihrer Arbeiten gekommen sind, über die Genese des Bronchialkrebses berichten.

Der erste Fall wird von Feyrter im Jahre 1927 veröffentlicht, auf den er bei der systematischen Untersuchung des Bronchialbaums nach Epithelveränderungen bei Bronchialkarzinomfällen stößt. Er findet zuerst, nachdem er alle großen Bronchialzweige aufgeschnitten hat, ein stenosierendes Bronchialkarzinom im linken Oberlappen. Dabei keine Lymphangitis carcinomatosa und ebenso die Hilus- und Bifurkationsdrüsen frei von Ca. Einen Bronchus-Hauptast hatte er jedoch, wie er schreibt, vergessen aufzuschneiden, nämlich den für den rechten Oberlappen. Als er dann später die fixierte Lunge in Scheiben schnitt, zeigte sich nun ein zweites stenosierendes Karzinom an der Abgangsstelle der größeren dorsalen Äste des rechten Oberlappenbronchus. Es war etwa kirschgroß und unscharf begrenzt. Das makroskopische Aussehen sprach durchaus für einen zweiten Primärtumor. Histologisch waren beide in gleicher Weise Plattenepithelkarzinome.

Außerdem fand er noch bei der oben erwähnten mikroskopischen Untersuchung der Lunge ein, wie er sagt, junges Karzinom, das makroskopisch noch nicht zu erkennen war und das er wie folgt schildert:

> „Weitgehende Tiefenwucherung des Oberflächenepithels mit hochgradiger Polymorphie der Zellen und ihrer Kerne, unscharfe Grenze zwischen der epithelialen Wucherung und der umgebenden mächtig infiltrierenden Stroma. An dieser Stelle und neben ihr sind die Drüsen cystisch dilatiert und mit eingedicktem Sekret angefüllt. Die Drüsenzellen glatt und atrophisch."

Weiter sagt er dann:

„Die histologischen Präparate und namentlich das mikroskopisch erst entdeckte Karzinom sprechen wohl sehr dafür, daß es sich um einen Fall von mehrfachem primären Bronchialkarzinom handelt."

Bei der systematischen Untersuchung des Bronchialbaumes in 4 Fällen von Bronchialkarzinom stellt Feyrter dann fest, daß erstens alle Veränderungen vorhanden waren, die wir bei akuten und chronischen Entzündungen kennen und zweitens auch aggressive Epithelwucherungen, die letzteren meist am Sporn der Teilungsstelle der Bronchien. Sie durchdringen als etwas zackige Epithelzapfen, die in die Tiefe vordringen, in den jüngsten Stadien bereits die Epithelmesenchymgrenze. Den Abschluß nach außen bildet dann schon Plattenepithel. Die Zellen der Zapfen selbst waren spindelig mit reichlich Interzellularbrücken. Die Basalmembran unter den Zapfen war aufgelöst.

Eine weitere Stufe in dieser Entwicklung stellen dann — wie Feyrter weiter sagt — folgende Bilder dar. Man sieht eine ganze Reihe von Zapfen, vielfach parallel zueinander. Ihre Zellen sind spindelig. Ihre Kerne polymorph. Zwischen den Zellen sind reichlich Interezellularbrücken ausgebildet. Das umgebende Stroma ist ungemein dicht von Lymphozyten und Plasmazellen infiltriert. Das Epithel zwischen den Zapfen über den Papillen des Stromas ist glatt und verschmälert, die Basalmembran ist aufgelöst. Kurz, das junge Karzinom.

Geschichtlich ist dazu zu sagen, daß schon Watsuji bei Untersuchungen über Epithelveränderungen an Museumsstücken von Bronchialkarzinomen Pachydermien der Bronchialschleimhaut fernab vom Tumor feststellte. Siegmund stellt 1922 fest, daß das Epithel bei drei Fällen von Krebsentwicklung in Bronchiektasen soweit es erhalten war, kein typisches hohes Cylinderepithel, sondern eine Art Übergangsepithel oder auch Plattenepithel ist. Ihm schienen metaplastische Regenerationsprozesse, die sich unter chronischer Reizwirkung abspielen, in vielen Fällen von größter Bedeutung für die Geschwulstgenese zu sein. Meyer hat 1922 einen Fall von Epithelmetaplasie und metaplasierendem Karzinom des Hauptbronchus nach Grippe mitgeteilt. Er neigt zu der Ansicht, daß das Karzinom auf Umbildungsvorgänge am Bronchialepithel zurückzuführen sei. Er fügt aber hinzu: „.... wobei wir uns durchaus bewußt bleiben, daß wir bezüglich des tatsächlichen genetischen Geschehens nur mehr oder weniger begründete Vermutungen äußern können."

Was Feyrter nun nicht hervorhebt, was ich aber dagegen an dem geschilderten Fall besonders herausstreichen möchte, ist die

Tatsache, daß er die beiden makroskopischen Tumoren ebenfalls an zwei symmetrischen Stellen vorfindet. Es ist leider die Lokalisation des ersten Karzinoms nicht genau angegeben, auch nicht die Größe des Tumors. Er scheint aber, wie in etwa aus dem Text hervorgeht, eine ähnliche Ausdehnung und Lokalisation zu haben, wie der zweite Tumor und ich glaube diesen Befund in unserem Sinne verwerten zu dürfen.

Was Feyrter nun nicht hervorhebt, was ich aber dagegen an dem geschilderten Fall besonders herausstreichen möchte, ist die Tatsache, daß er die beiden makroskopischen Tumoren ebenfalls an zwei symmetrischen Stellen vorfindet. Es ist leider die Lokalisation des ersten Karzinoms nicht genau angegeben, auch nicht die Größe des Tumors. Er scheint aber, wie in etwa aus dem Text hervorgeht, eine ähnliche Ausdehnung und Lokalisation zu haben, wie der zweite Tumor und ich glaube diesen Befund in unserem Sinne verwerten zu dürfen.

Die andere Parallele zu unserem Fall ist die Lindbergs aus dem Jahre 1935. Lindberg untersuchte bei 39 Fällen mit Lungenkarzinom den Bronchialbaum auf Epithelveränderungen. Dabei fand er bei einem Fall in beiden oberen Lungenlappen je ein faustgroßes Plattenepithelkarzinom.

Als Nebenbefund zeigten sich dabei an drei verschiedenen Stellen außerdem noch mikroskopische Bronchialkarzinome, wie sie schon bei Feyrter beschrieben sind. Daneben findet er umgewandeltes Bronchialepithel mit zum Teil sehr starker Kernatypie, aber ohne nachweisbare Neigung zu Tiefenwachstum in sehr zahlreichen Gebieten in beiden Lungen. In weiteren zwei Fällen findet er neben dem makroskopisch feststellbaren Karzinom in mehreren Gebieten umgewandeltes Bronchialepithel mit deutlicher Neigung zum Tiefenwachstum und bei weiteren vier Fällen dieselbe Erscheinung in einem Gebiet. Er schließt daraus, daß in mehreren dieser Fälle eine deutliche Disposition für die Entstehung multipler Bronchialkarzinome vorgelegen haben müsse und schreibt dabei dann: „Inwieweit es sich hier um eine begrenzte Organdisposition handelt, d. h. inwieweit nur eine Disposition der Lunge vorlegt, ist unmöglich zu sagen, da ich nicht im Stande gewesen bin, die übrigen Organe einer systematischen Untersuchung zu unterwerfen." Mit dieser Organdisposition darf natürlich nicht die allgemeine Disposition des Individuums für Krebsentstehung verwechselt werden.

Das umgewandelte Epithel trifft er dabei vorzugsweise, ebenso wie Feyrter, auf dem Scheitel der Schleimhautpartie, die in den Winkel zwischen zwei Bronchien an der Verzweigungsstelle hinein-

ragt. Dabei ist keine Grenze zwischen dem umgewandelten und dem umgebenden normalen Epithel festzustellen, sondern es ergeben sich fließende Übergänge. Die Basalmembran fehlt fast immer unter dem Epithel, das eine Neigung zu Tiefenwachstum zeigt, wie auch um Karzinomzapfen.

Es sei noch die Einteilung des in Umwandlung begriffenen Bronchialepithels erwähnt, die Lindberg bei der Erörterung Karzinom oder nicht Karzinom vornimmt.

1) In gewissem Grade krebsverdächtiges Epithel: Umgewandeltes Bronchialepithel, das mikroskopisch keine deutliche Neigung zum Tiefenwachstum aufweist, aber sehr starke Kernatypie zeigt oder das sich an der Oberfläche der Tunica propria ausbreitet, indem es aus sich heraus wächst und das Epithel in nebenanliegenden Abschnitten verdrängt, oder das in Form eines Zapfens zwischen dieses Epithel und die obere Fläche der Tunica propria einwächst.

2) Mehr oder weniger hochgradig krebsverdächtiges Epithel: Umgewandeltes Bronchialepithel, das mikroskopisch eine deutliche Neigung zum Tiefenwachstum zeigt. Mag dies in breiter Front oder in Form eines oder mehrerer Zapfen geschehen.

3) Karzinom: Epithel, das ein deutliches Tiefenwachstum zeigt, wobei meistens Autodestruktion festzustellen ist.

Das umgewandelte Epithel selbst entsteht durch Proliferation der Basalzellen, wobei öfter eine Umdifferenzierung stattfindet. Als Bedingung dafür, daß ein Karzinom vor allem aus den Basalzellen entsteht, wird deren Eigenschaft angesehen, daß sie undifferenzierte, ausgeprägt proliferationsfähige Zellen sind. Das erste Stadium ist oft dadurch gekennzeichnet, daß diese umgewandelten Zellen eine geschlossene Schicht in dem Cylinderepithel bilden. Es scheint weiterhin aber auch durchaus nicht undenkbar, daß auch andere Zellen eines umgewandelten Epithels, vorausgesetzt, daß sie wirklich proliferationsfähig sind, in Karzinom übergehen könnten. Lindberg findet ferner, daß sich zwischen dem Vorkommen und der Ausbreitung des umgewandelten Bronchialepithels einerseits und einer in denselben Fällen eventuell vorhandenen entzündlichen Lungenaffektionen andererseits kein Parallelismus konstatieren lasse und bemerkt dann, auf welche Weise diese Zellen vorbereitet sein müssen, ehe sie in Karzinom übergehen, ließe sich nicht sagen.

An diesem Fall interessiert uns nun auch besonders wieder die Gleichseitigkeit der Tumoren. Sie sind beide etwa faustgroß.

Über die genaue Lokalisation, die für uns die wichtigste Aufgabe in der Beschreibung der beiden Karzinome darstellt, sagt Lindberg folgendes:

„Links wird der obere Hauptzweig der linken Spitzenbronchie ca. 3½ cm von der Abzweigung desselben von der Spitzenbronchie stenosiert.
Rechts wird ebenfalls der obere Hauptast der rechten Spitzenbronchie eine kürzere Strecke (die genaue Entfernung fehlt in diesem Fall) oberhalb von der Spitzenbronchie stenosiert und zerstört."

Wiederum fällt uns die genaue Symmetrie der beiden Stellen auf.

Bei der Erörterung der Frage der Häufigkeit der Multiplizität bezeichnet Lindberg den Fall mit den beiden makroskopischen Karzinomen in beiden Lungen als einen äußerst seltenen Befund. Er fragt sich dann weiter, weshalb bei den Fällen, bei denen er ebenfalls noch eine deutlich nachweisbare Disposition für die Entstehung multipler primärer Bronchialkarzinome feststellt, neben dem jeweiligen einen makroskopischen Karzinom die übrigen nur mikroskopisch nachweisbar waren, und kommt dabei zu dem Schluß, daß wenigstens manche der kleinen Karzinome zu einem eventuell weit vor dem Tode liegenden Zeitpunkt in die Tiefe gewachsen seien und daß dieses karzinomatöse Gewebe seitdem außerordentlich langsam gewachsen gewachsen sei, was möglicherweise irgendwelchen von dem großen Karzinom ausgehenden hemmenden Einflüssen zuzuschreiben sei. Er schreibt dann weiter:

„Da aber die kleinen Karzinome in meinen Fällen beim Einwachsen durchgehends eine so geringe Tiefe erreicht haben, frage ich mich, ob das Einwachsen nicht in einer den verschiedenen kleinen Karzinomen in jedem einzelnen Fall gemeinsamen Periode erfolgt ist, die ich Tiefenwachstumsperiode genannt habe und die kürzere Zeit vor dem Tode eingetreten sein würde. Man könnte sich denken, daß ein schließlicher Zusammenbruch der Widerstandskräfte des Organismus in dieser Zeit stattgefunden habe."

Noch einmal möchte ich jedoch besonders die Tatsache hervorheben, daß bei sämtlichen drei Fällen die beiden Karzinome jedesmal an symmetrischen Stellen lokalisiert waren.

Ergänzend zu den Untersuchungen über die Genese des Bronchialkarzinoms möchte ich nun die Möglichkeit annehmen, daß der Bronchialbaum, bzw. eine bestimmte Zellgruppe aus diesem Organ eine Anlage zum Karzinom bereits seit seiner Entwicklung in sich trägt und daß weiterhin bei Vorhandensein eines derartigen Be-

fundes es zum mindesten in den geschilderten Fällen naheliegt, an ein Zugrundeliegen einer Entwicklungsstörung zu denken. Außerdem deutet die makroskopische wie auch mikroskopische Gleichheit der beiden Tumoren in allen drei Fällen auf gleiche Entstehungsbedingungen hin.

Die zu Metaplasien bezw. zum malignen Wachstum veranlagte Zellgruppe wird dann auf Grund irgend eines besonderen Anlasses durch die von Feyrter und Lindberg geschilderten Metaplasievorgänge zum Karzinom.

Um diese Annahme, daß eine bestimmte Zellgruppe aus der Entwicklungszeit her die Anlage zum Karzinomwachstum besitzt, zu verallgemeinern, wäre nun die nächste Aufgabe, nachzuforschen, ob auch in anderen Organen multipel auftretende Karzinome derartige Lokalisation besitzen, daß ihre Zweiheit von einem entwicklungsgeschichtlich einzelnen Punkt abgeleitet werden kann.

Außerdem wären weiterhin offene Fragen, unter welchen Umständen und Voraussetzungen und zu welcher Zeit diese Zellgruppen die zur metaplastischen Umbildung notwendigen Vorbedingungen und Fähigkeiten erhalten und inwieweit eine allgemeine Disposition des Individuums zur Entstehung solcher Anlagen mitbestimmend ist.

ZUSAMMENFASSUNG.

Es wird über einen Fall berichtet, bei dem an zwei nahezu symmetrischen Stellen des Bronchialbaumes links kurz nach der dritten Zweiteilung des Unterlappenbronchus an dem dorsalen Ast und rechts ebenfalls nach der dritten Zweiteilung des Unterlappenbronchus an dem ventralen Ast zwei primäre Bronchialkarzinome zur Beobachtung kamen.

Nach Durchsicht der Literatur wurden zwei Fälle (Feyrter und Lindberg) gefunden, bei denen der gleiche Befund festgestellt wurde.

An Hand der weiteren Ausführungen über diese beiden Fälle wurde auch eingehender über die Histogenese des Bronchialkarzinoms berichtet.

Auf Grund der Beobachtungen über die symmetrische Anordnung der Tumoren, sowohl in dem selbst geschilderten Fall, wie auch in den beiden aus der Literatur zitierten Fällen wurde festgestellt, daß die Möglichkeit besteht, daß die Tumoren an Stellen des Bronchialbaumes entstanden sind, die schon während der Entwicklungszeit, als derselbe noch eine unpaarige Anlage bildete, die Anlage zu Epithelmetaplasien bezw. malignem Wachstum besaßen.

Ergänzend dazu wurde darauf hingewiesen, daß die makroskopische wie mikroskopische Gleichheit der Tumoren in allen drei Fällen auf gleiche Entstehungsbedingungen hindeutet.

Weiter wurde festgestellt, daß bei Vorhandensein eines derartigen Befundes es naheliegt, zum mindesten in den geschilderten Fällen an ein Zugrundeliegen von Entwicklungsstörungen zu denken.

Zum Schluß meiner Arbeit möchte ich nicht versäumen, dem Leiter des Pathologischen Instituts des Krankenhauses München-Schwabing, Herrn Professor Dr. L. Singer für die freundliche Überlassung des Themas und die liebenswürdige Übernahme des Referates meinen herzlichsten Dank auszusprechen.

LITERATUR-VERZEICHNIS.

Adler, zit bei Egenolf.
Alwens, Zbl. f. Path. **65**, 356 (1936).
Ask-Upmark, zit. bei Egenolf.
Baumgarnter, Zbl. f. Path. **57**, 45 (1933).
Bauer, Verhandl. d. Path. Ges. 30 Tagung. 16.—18. Sept. 1937.
Bauer, P., Ein Beitrag zur Frage der Statistik, Zunahme und Ätiologie des primären Karzinoms der Lungen und Bronchien. Dissertation, München 1928.
Bejach, Beiträge zur Statistik des Karzinoms. Dissertation, Berlin 1917.
Borst, M., Die Lehre von den Geschwülsten.
Braunbehrens, Hat der primäre Lungenkrebs in München zugenommen. Dissertation, München 1928.
Breckwoldt, Ztschr. f Krebsforschung **23**, 128 (1926).
Briese, Frankf. Ztschr. f. Path. 23 (1923).
Caspari, zit. bei Müller-Provence.
Dissmann, Ztschr. f. Krebsforschung **36**, 563 (1932).
Dressler und Weigl, Zbl. f. Path. **74**, 286 (1940).
Duschl, zit. bei Müller-Provence.
Egenolf, Ztschr. f. Krebsforschung **31**, 396 (1930).
Eicke, Ztschr. f. Krebsforschung **47**, 498 (1938).
Feyrter, Wien. klin. Wschr. 1927, Nr 20, 648.
Fleckseder, P., Ztschr. f. Krebsforschung **45**, 181 (1937).
Gloriainova, Ztschr. f. Krebsfochsurng **33**, 594 (1931).
Goetze, Ztschr. f. Krebsforschung **13** (1913).
Godin, Ein Fall eines dreifachen primären Karzinoms. Dissertation, Würzburg 1935.
Heiß, Arch. Anat. u. Physiol. 1919.
Holmqvist-Nelson, Ztschr. f. Krebsforschung **47**, 257 (1938).
Jolkwer, Arch. f. klin. Chir. 155 (1929).
Kikuth, Virchows Arch. **255**, 107 (1925)
Kretschmer, Über das primäre Bronchial- und Lungenkarzinom. Dissertation Leipzig 1904.
Krompecher, zit. bei Lindberg.
Laub, Zbl. f. Path. **59**, 155 (1938).
Leidl, Münch. Med. Wschr. 1929, S. 611.
Lindberg, Kaj , Über die Histologie des primären Lungenkrebses. Helsingfors, 1935.
— Über die formale Genese des Lungenkrebses. Helsingfors, 1935.
Lubarsch, Handbuch der Pathologie.
Madlener, zit. bei Müller-Provence.
Meyer, zit. bei Feyrter.
Müller-Provence, Über multiple selbständige Karzinome. Dissertation, Freiburg i. Br., 1937.
Nälsund, Zbl. f. Path. **52**, 145 (1931).
Nowicki, Ztschr. f. Krebsforschung **37**, 83 (1932).
Offergeld, Arch. f. klin. Chir. 155 (1929).
Puhr, Ztschr. f. Krebsforschung **24**, 38 (1927).

Siebke, Ztschr. f Krebsforschung **23**, 166.
Siegmund, zit. bei Feyrter.
Schmorl, zit. bei Stämmler.
Sikl, zit. bei Stämmler.
Stadler, Ein Beitrag zur Frage der Statistik, Zunahme und Ätiologie des primären Karzinoms der Lungen bezw. der Bronchien. Dissertation, München 1932.
Stämmler, Verhandl. d. Path. Ges. 30 Tagung. 16.—18. Sept. 1937.
Scheidtmann, Beitrag zur Frage des Vorkommens multipler primärer Karzinome von gleicher Struktur in verschiedenen Oganen bei denselben Menschen. Dissetation, Düsseldorf 1936.
Virchow, zit. bei Müller-Provence.
Wahl, Ztschr. f. Krebsforschung **25**, 302 (1927).
Watanabe, Virchows Arch. **256**, 394 (1925).
Watsuji, zit. bei Feyrter.
Zalka, Ztschr. f. Krebsforschung **26**, 130 (1928).

LEBENSLAUF.

Am 20. März 1915 wurde ich als Sohn des Sparkassendirektors Josef Jaspers gen. Bünger und seiner Ehefrau Johanna, geb. Kehl, in Coesfeld (Westfalen) geboren. Dortselbst besuchte ich vier Jahre die Volksschule und bis 1932 das Gymnasium. Von 1932 bis 1935 war ich Schüler des humanistischen Gymnasiums in Attendern, an dem ich auch am 16. März 1935 die Reifeprüfung ablegte. Anschließend diente ich ein halbes Jahr im Arbeitsdienst und begann dann im Herbst 1935 in Münster i/W. das Studium der Medizin. Ich studierte dann in Freiburg i/Br. und München, wo ich das Physikum bestand. In den klinischen Semestern studierte ich in Bonn, Innsbruck, Freiburg i/Br. und beendete das Studium dann in München, wo ich am 27. Juni 1940 das Staatsexamen bestand. Am 15. Juli 1940 wurde ich zur Wehrmacht in eine San.-Ers.-Abt. in München eingezogen, zu der ich noch jetzt gehöre.